

Evaluación geométrica de meniscos frescos y conservados en glicerina al 98 %.

Estudio en conejos (*Oryctolagus cuniculus*)

Diana Marcela Pérez Berrío¹ / Valery José Lancheros Suárez² / Mastoby Miguel Martínez Martínez³

Resumen

Los aloimplantes de meniscos se han utilizado como fuente de tejido a la hora de sustituirlos por roturas o daños irreparables. Para determinar posibles cambios o no por conservación se planteó como objetivo evaluar geoméricamente meniscos frescos y conservados en glicerina al 98 %. Se utilizaron 15 meniscos mediales, provenientes de ocho conejos de raza nueva zelandia albina, separados en tres grupos: cinco meniscos frescos (GI), cinco meniscos conservados por ocho meses en glicerina al 98 % (GII) y cinco meniscos conservados por ocho meses en glicerina al 98 % y rehidratados en solución salina 0,9 %, por 24 horas (GIII). Todos los meniscos se midieron con pie de rey en siete puntos de su estructura geométrica. El estudio estableció que no hubo diferencias estadísticas en las medidas estudiadas de GII y GIII con relación a GI y al comparar las medidas de GIII con GII tampoco las hubo, por lo que se podría considerar innecesaria a la rehidratación por 24 horas en solución salina antibiótica.

Palabras clave: conservación, conejos, glicerina, meniscos, pie de rey.

1 Médica veterinaria zootecnista.
Estudiante de Maestría Ciencias Veterinarias del Trópico, Universidad de Córdoba, Montería, Colombia.
✉ dianitaperezberrio@hotmail.com

2 Ingeniero Mecánico, MSc. Docente tiempo completo Universidad de Córdoba, Facultad de Ingenierías, Departamento de Ingeniería Mecánica, Montería, Colombia.
✉ valancheros@hotmail.com

3 Médico veterinario zootecnista, Esp. MSc. Docente tiempo completo Universidad de Córdoba, Facultad de Medicina Veterinaria y Zootecnia, Departamento de Ciencias Pecuarías, Montería, Colombia, Grupo de investigación MECIVET.
✉ mmiguelmartinez@correo.unicordoba.edu.co

Geometric Evaluation of Fresh Menisci and Menisci Preserved in 98% Glycerin: Study in Rabbits (*Oryctolagus cuniculus*)

Abstract

Meniscus alloimplants have been used as a source of tissue for replacement in case of breakage or irreparable damage. To determine possible changes by conservation, the study proposed to geometrically evaluate fresh menisci and menisci preserved in 98% glycerin. 15 medial menisci from eight albino rabbits of New Zealand breed were used, divided into three groups: five fresh menisci (GI); five menisci preserved in 98% glycerin for eight months (GII), and five menisci preserved in 98% glycerin for eight months and then rehydrated in 0.9% saline solution for 24 hours (GIII). All menisci were measured with vernier caliper at seven points of their geometric structure. The study established that there were no statistical differences in the measurements of GII and GIII when compared to GI; there was no difference either in the measurements of GIII when compared to GII, thus rehydration in antibiotic saline solution for 24 hours can be considered unnecessary.

Keywords: conservation, rabbits, glycerin, menisci, vernier caliper.

Cómo citar este artículo: Pérez Berrío DM, Lancheros Suárez VJ, Martínez Martínez MM. Evaluación geométrica de meniscos frescos y conservados en glicerina al 98 %. Estudio en conejos (*Oryctolagus cuniculus*). Rev Med Vet. 2014;(28):23-30.

Avaliação geométrica de meniscos frescos e conservados em glicerina em 98 %. Estudo em coelhos (*Oryctolagus cuniculus*)

Resumo

Os alo implantes de meniscos se utilizaram como fonte de tecido na hora de substituí-los por rupturas ou danos irreparáveis. Para determinar possíveis mudanças ou não por conservação se propôs como objetivo avaliar geometricamente meniscos frescos e conservados em glicerina a 98 %. Utilizaram-se 15 meniscos mediais, provenientes de oito coelhos de raça Nova Zelândia albina, separados em três grupos: cinco meniscos frescos (GI), cinco meniscos conservados por oito meses em glicerina a 98 % (GII) e cinco meniscos conservados por oito meses em glicerina em 98 % e reidratados em solução salina 0,9 %, por 24 horas (GIII). Todos os meniscos se mediram com paquímetro em sete pontos de sua estrutura geométrica. O estudo estabeleceu que não houvesse diferenças estatísticas nas medidas estudadas de GII e GIII com relação a GI e ao comparar as medidas de GIII com GII tampouco as houve, razão pela que se poderia considerar desnecessária na reidratação por 24 horas em solução salina antibiótica.

Palavras chave: conservação, coelhos, glicerina, meniscos, paquímetro.

INTRODUCCIÓN

Los meniscos son estructuras fibrocartilaginosas semilunares interpuestas entre las superficies articulares del fémur y la tibia (1-4). Son de vital importancia para el correcto funcionamiento y la conservación de la articulación de la rodilla (5). Estos discos fibrocartilaginosos de estructura hiperhidratada contienen un 75 % de agua aproximadamente (1,2,6) y el colágeno representa del 60 al 90 % del peso de los meniscos en materia seca (2).

La glicerina al 98 % ha sido utilizada ampliamente como medio de conservación de diversos tejidos (7-11). Posee la capacidad de deshidratar los tejidos sin alterar la concentración iónica de las células; esto se debe a que sustituye la mayor parte del agua intracelular a través de los poros existentes en sus membranas, lo cual ocurre porque las moléculas de glicerina tienen un menor tamaño (12,13).

Adicionalmente, proporciona antigenicidad y es antiséptico contra varios microorganismos, excepto contra formas esporuladas (8,14,15).

Se han desarrollado diversos estudios sobre la conservación de tejidos en glicerina al 98 %, para comprobar su viabilidad y posterior implantación, con resultados satisfactorios. Dentro de los tejidos conservados están el tejido óseo (10,16,17), membranas biológicas bovinas (18), cartílago conchal (19), duramadre (11), centro frénico (8), pericardio (9) y meniscos de conejo (20).

Martínez, Ballut y Lozano (20), en 2012, conservaron meniscos mediales de conejos por ocho meses en glicerina al 98 % para posterior aloimplantación. Los meniscos aloimplantados en rodilla de conejo fueron biocompatibles porque permitieron crecimiento de células constitutivas (condroblastos, condrocitos, fibrocondrocitos), lo cual puede considerarse una opción viable de

reemplazo tisular en caso de lesión. Lo que evidencia que la conservación realizada en glicerina al 98 % independiente del tiempo de conservación mantiene la estructura y facilita el crecimiento de células constitutivas con resultados clínicos satisfactorios.

La congelación a temperaturas inferiores a 0°C es otro medio de conservación utilizado, manteniendo la viabilidad celular por un máximo de cinco días (21-23). La congelación a temperaturas de -70°C es el método más ampliamente utilizado para la conservación de los meniscos, el cual causa la muerte de todas las células, pero mantiene la arquitectura del tejido (23-24). Sin embargo, ha demostrado resultados clínicos satisfactorios. Algunos autores afirman que la baja antigenicidad de los meniscos congelados obedece a la acelularidad del tejido (21,22,25).

El objetivo de este estudio fue medir la geometría de meniscos mediales de conejos en fresco, conservados en glicerina al 98 % por ocho meses y rehidratados con solución salina 0,9 %, por 24 horas, posconservación por ocho meses.

MATERIALES Y MÉTODOS

Muestras

En este estudio fueron utilizados 15 meniscos mediales, provenientes de ocho conejos de la raza Nueva Zelanda Albina, recién sacrificados, con edad de ocho meses promedio y peso promedio de 3,0 kg, oriundos del programa cunícola de Ciencias Pecuarias de la Universidad de Córdoba, Colombia. Los conejos seleccionados presentaron normalidad y no tenían histórico de enfermedad infectocontagiosa. Los meniscos fueron retirados después de la eutanasia de los conejos en condiciones de limpieza, pero sin rigores de asepsia. Los animales

del estudio fueron manejados de acuerdo con las normas éticas establecidas internacionalmente.

Procedimiento para la colecta de meniscos

Después del procedimiento eutanásico de los conejos, toda la piel fue removida. Seguidamente, las carcasas se posicionaron sobre paños estériles donde se realizó una incisión transversal en la cápsula articular de la rodilla que envolvió también el ligamento colateral medial. Una rotación valga fue suficiente para visualizar y acceder al menisco medial. Los ligamentos cruzados fueron seccionados al igual que los ligamentos intermeniscal, meniscotibial y meniscofemoral, lo que facilitó la exéresis de los meniscos. Se removieron los restos de ligamentos adheridos a los meniscos mediales colectados (figura 1).

Luego, los meniscos fueron colocados en frascos plásticos estériles con capacidad para 20 mL que fueron debidamente rotulados (fecha, miembro y estado del menisco).

Distribución de meniscos

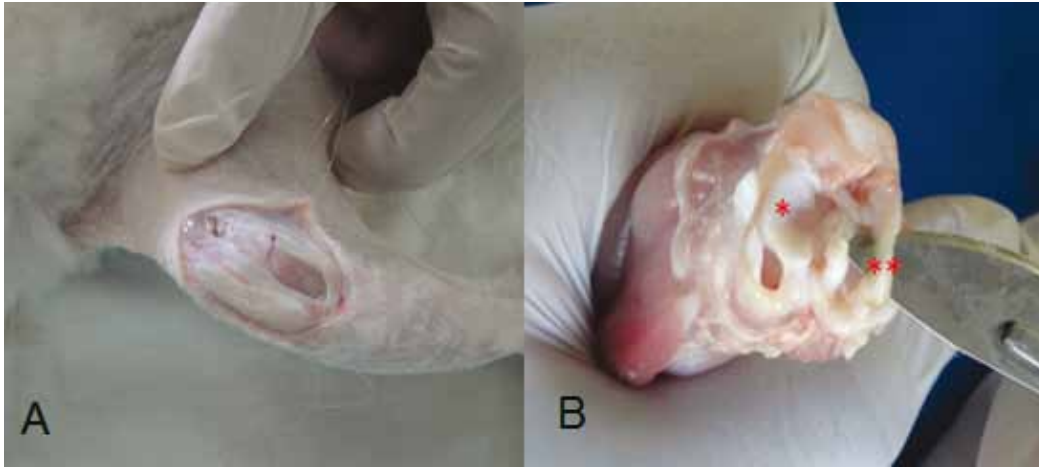
- GI = Meniscos frescos (n = 5).
- GII = Meniscos conservados en glicerina al 98 % por ocho meses (n = 5)
- GIII = Meniscos conservados en glicerina al 98 % por ocho meses y rehidratados en ss al 0,9 % por 24 h (n = 5).

Medidas del menisco

Corresponde al estudio de la estructura geométrica del menisco teniendo en cuenta su forma original y sus partes anatómicas (figura 2).

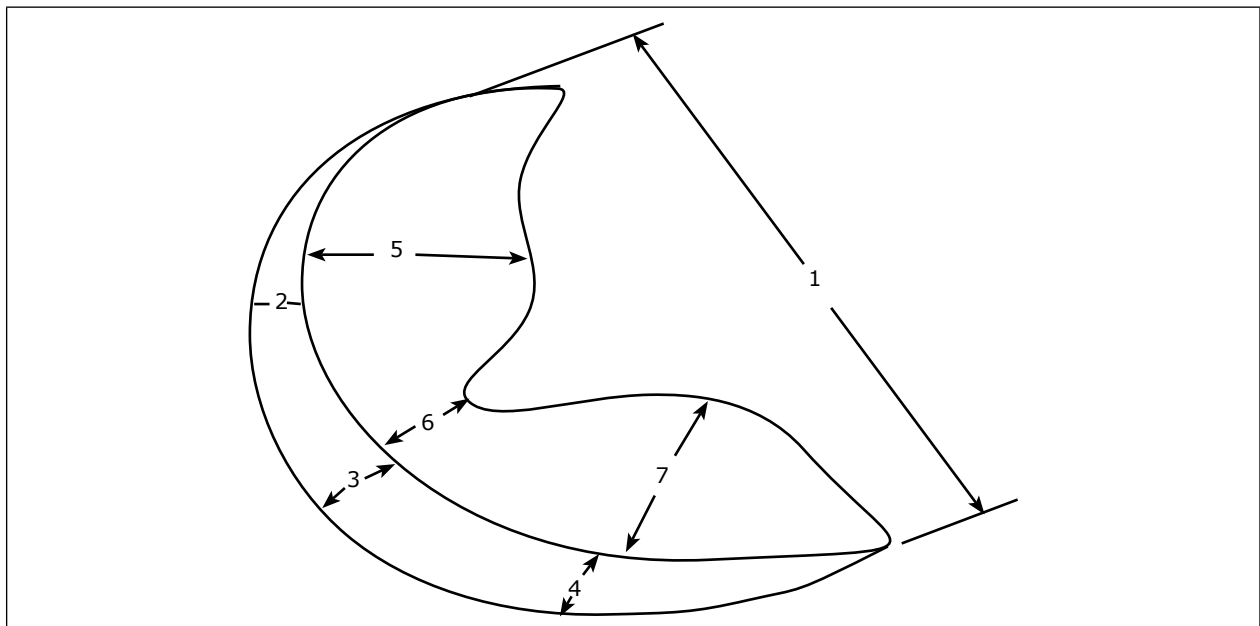
Cada una de las siete partes en las que fue dividido el menisco se midió en estado fresco, a los ocho meses de conservado en glicerina 98 % y después de rehidratados por 24 h en ss al 0,9 %. Para ello se utilizó pie de rey (figura 3).

Figura 1. Articulación de la rodilla de conejo. A) Capsulotomía. B). Menisco medial (*), menisco lateral ()**



Fuente: Mastoby Miguel Martínez Martínez.

Figura 2. Esquema de un menisco en el que se identifican siete medidas: 1) distancia desde el borde anterior del cuerno craneal al borde posterior del cuerno; 2) medida de la altura del rin meniscal en su parte anterior; 3) medida de la altura del rin meniscal en su parte media; 4) medida de la altura del rin meniscal en su parte caudal; 5) medida desde el borde del rin meniscal al borde interno en su parte anterior; 6) medida desde el borde del rin meniscal al borde interno en su parte media; 7) medida desde el borde del rin meniscal al borde interno en su parte caudal



Fuente: Valery José Lancheros Suárez.

Estudio estadístico de las mediciones meniscales

Las mediciones se realizaron con el fin de determinar si después de la conservación y de la rehidrata-

ción los meniscos presentaban cambios o no con respecto a las medidas iniciales (estado en fresco), que se muestran en la tabla 1.

Figura 3. Medición con pie de rey del menisco medial de conejo de Gill



Fuente: Mastoby Miguel Martínez Martínez.

Tabla 1. Dimensiones del menisco en sus tres estados

Estado del menisco (A)	Parte medida (B)						
	1	2	3	4	5	6	7
Fresco	8,2	2,1	1,0	1,1	3,8	2,4	3,9
	8,9	2,2	2,6	1,2	3,8	2,3	3,1
	8,8	2,1	1,4	1,2	3,8	2,0	3,0
	8,2	1,7	1,0	1,5	3,7	3,0	3,0
	8,0	2,9	1,0	1,2	3,6	2,7	3,3
Conservado en glicerina al 98%	9,2	1,9	1,4	1,3	3,7	2,2	2,3
	8,9	2,4	1,6	1,5	4,2	2,5	3,9
	9,0	1,8	1,8	1,5	3,6	2,2	2,8
	8,9	2,4	1,4	2,7	3,7	2,9	3,8
	8,0	2,2	1,4	1,5	4,2	2,9	3,2
Rehidratado en solución salina al 0,9%	8,3	2,3	1,5	1,4	4,2	2,3	3,0
	7,5	2,0	1,3	1,3	3,9	2,5	3,2
	9,1	2,7	2,4	1,5	4,6	3,0	3,6
	8,0	2,1	1,3	1,3	3,7	2,4	3,0
	8,7	2,4	1,3	1,3	4,2	2,4	3,2

Fuente: Valery José Lancheros Suárez.

Diseño experimental

Para el análisis se realizó un diseño de experimento factorial con dos factores y cinco réplicas que se “cargaron” en el programa Statgraphics Centurion XV del programa de Ingeniería Industrial de la Universidad de Córdoba.

Resultados del experimento

Se realizó un análisis de varianza indicado en la tabla 2, para determinar si los factores presentaban efectos estadísticamente significativos sobre las mediciones meniscales.

RESULTADOS Y DISCUSIÓN

El análisis de varianza de la tabla 2 se realizó con el objetivo de determinar si existen diferencias estadísticas significativas en las mediciones de los tres estados y entre las partes medidas de un mismo estado, lo cual se establece con el valor de $p < 0,05$. Al comparar las mediciones de un mismo estado tuvieron dimensiones diferentes (por ejemplo, $p < 0,05$), mientras que no hubo diferencias estadísticas significativas entre las dimensiones de estados diferentes (GI, GII y GIII); esto concuerda con lo reportado por Guimarães y colaboradores (18),

quienes en estudios realizados con facia abdominal de bovinos en fresco y conservados en glicerina al 98 % afirman que independiente del tiempo de conservación se mantiene la integridad celular y la textura original del tejido conservado. Estudios similares realizados por Bolsón (26), Vilela y colaboradores (27), Freitas y colaboradores (28) y Moreira y colaboradores (29) concluyen que la estructura y funcionalidad de los tejidos se mantiene por las propiedades conservadoras y bactericidas de la glicerina al 98 %.

Freitas y colaboradores (30), en 2008, y Freitas y colaboradores (31), en 2012, afirman que la glicerina al 98 % a temperatura ambiente es un excelente medio para la conservación de material biológico, y que puede ser utilizado con seguridad en tejidos óseos sin presentar cambios macroscópicos durante la conservación. En otro estudio, Martínez, Ballut y Lozano (20) afirman que los meniscos conservados en glicerina al 98 % son biomateriales compatibles y aptos para ser aloimplantados porque permiten el crecimiento del tejido constitutivo de los meniscos, estando dentro de las posibilidades la acomodación de estos a las superficies óseas que constituyen la rodilla, lo que se podría corroborar con los resultados del presente estudio.

Tabla 2. Análisis de varianza para dimensión-suma de cuadrados tipo III

Fuente	Suma de cuadrados	GI	Cuadrado medio	Razón-F	Valor-P
Efectos principales					
A: Estado_Menisco	0,393143	2	0,196571	1,21	0,3032
B: Parte_Medida	541,558	6	90,2597	555,85	0,0000
Interacciones					
AB	1,34286	12	0,111905	0,69	0,7574
Residuos	13,64	84	0,162381		
Total (corregido)	556,934	104			

Todas las razones-F se basan en el cuadrado medio del error residual.

Fuente: Valery José Lancheros Suárez.

CONCLUSIONES

Del estudio se puede concluir que:

- Las dimensiones geométricas de meniscos frescos, conservados en glicerina al 98% y rehidratados en solución salina al 0,9% no presentaron diferencias estadísticamente significativas; por tanto se afirma que el tamaño del menisco se conserva en cada uno de los estados descritos.
- El tamaño de meniscos rehidratados en ss al 0,9% no varió considerablemente con respecto al tamaño de meniscos conservados en glicerina al 98%, por lo que sería innecesaria la rehidratación por 24 h.

AGRADECIMIENTOS

Los autores agradecen a la Universidad de Córdoba, Colombia, por proporcionar los recursos logísticos y económicos para la investigación.

REFERENCIAS

1. Bennett D, May C. Moléstias articulares de cães e gatos. En: Ettinger SJ, Feldman EC. Tratado de medicina interna veterinária. 4a. ed. Sao Paulo: Manole; 1997. p. 2805-66.
2. Buma P, Ramrattan NN, Van Tienen TG, Veth RP. Tissue engineering of the meniscus. *Biomaterials*. 2004;25(9):1523-32.
3. Hulse D, Johnson A. Tratamento da doença articular. En: Fossum TW. Cirurgia de Pequenos Animais. São Paulo: Rocca; 2002. p. 1076-7.
4. Vasseur P. Articulação do joelho. En: Slatter, D. Manual de cirurgia de pequenos animais. 3. ed. São Paulo: Manole; 2007. p. 2090-115.
5. Barret GR, Field MH, Treacy SH, Ruff CG. Clinical results of meniscus repair in patients 40 years and older. *Arthroscopy*. 1998;14(8):824-9.
6. Rijk PC. Meniscal allograft transplantation--part I: background, results, graft selection and preservation, and surgical considerations. *Arthroscopy*. 2004;20(7):728-43.
7. Brun MV, Pigatto AT, Driemeier D, Oliveira, L, Beck CA, Aguiar, C, et al. Traqueoplastia em cães com pericárdio equino conservado em glicerina por um período de 11 anos. *Revista da FZVA, Uruguiana*. 2002;9(1):133-42.
8. Brun MV, Pippi NL, Driemeier D, Contesini EA, Beck CA, Cunha, O, et al. Solução hipersaturada de sal ou de glicerina a 98% como conservante de centros frênicos caninos utilizados na preparação de defeitos musculares em ratos wistar. *Cienc Rural*. 2004;34(1):147-53.
9. López J, Guaimás L, Báez A, Lockett M, Maidana R. Tratamiento quirúrgico de hernias perineales en caninos mediante el uso de pericardio equino conservado en glicerina. *Rev Vet*. 2007;18(1):3-8.
10. Padilha J, Carvalho L, Figueiredo S. Uso do enxerto óseo cortical bovino conservado em glicerina a 98% na osteotomia femoral em gatos. *Ciênc Anim Bras*. 2008;9(4):1071-8.
11. Sizuko L, Prantoni G, Araujo F, Raiser A. Implante de dura-máter heteróloga em cães. *Rev Centro Ciências Rurais*. 1980;10(3):291-7.
12. Pigossi N. Glicerina na conservação de dura-mater. Estudo experimental. Dissertação (Livro Docência). São Paulo: Universidade de São Paulo; 1967.
13. Pigossi N, Raia A, Lex A, Gama AH, Simonsen O, Haddad J, et al. Estudo experimental e clínico sobre o emprego, como implante, da dura-máter homogênea conservada em glicerina à temperatura ambiente. *Rev Ass Med Bras*. 1971;17(8):263-78.
14. Pigossi N. Implantação de dura-máter homóloga conservada em glicerina. Estudo experimental em cães. 92f. Dissertação (Doutorado). São Paulo: Universidade de São Paulo; 1964.
15. Randi F, Bracciali C, Silveira P. Aplicabilidade e métodos de conservação de próteses biológicas. *Unimar Ciências* 2002;11(1/2):39-44.

16. Giovani AM, Croci AT, Oliveira CR, Filippi RZ, Santos LA, Maragni GG, Albhy TM. Comparative study of cryopreserved bone tissue and tissue preserved in a 98% glycerol solution. *Clinics (Sao Paulo)*. 2006;61(6):565-70.
17. Pinto H, Alvarenga J, Iwasaki M. Enxerto ósseos homólogos preservados em glicerina a 98%. Técnica de enxertia e avaliação clínico-cirúrgica. *J A Hora Veterinária*. 1996;(16):72-6.
18. Guimarães G, Scavone A, Machado M, Cruz C, Capalbo A, Santos A. Avaliação histológica de membranas biológicas bovinas conservadas em glicerina e a fresco. *Biosci J Uberlândia*. 2007;23(3):120-7.
19. Pigatto JAT, Pippi NL, Marchionatti A, Contesini EA, Graça DL, Godoy C, et al. Esofagoplastia cervical em caninos com enxerto homólogo de cartilagem conchal preservada em glicerina. *Ciênc Rural*. 1998;28(4):617-21.
20. Martínez M, Ballut J, Lozano E. Evaluación microscópica en conejos (*Oryctolagus cuniculus*) de biocompatibilidad de aloimplante de meniscos conservados en glicerina al 98%. *Rev Cientif FCV-LUZ*. 2012;22(4):332-40.
21. Cury R, Camargo O, Prospero J, Botter F, Severino N, Aihara T, et al. Transplante homólogo de menisco: estudo experimental em coelhos. *Rev Bras Ortop*. 2002;37(8):341-50.
22. Fabbriciani C, Lucania L, Milano G, Panni S, Evangelisti M. Meniscal allografts: cryopreservation vs deep-frozen technique. An experimental study in goats. *Knee Surg Sports Traumatol Arthrosc*. 1997;5(2):124-34.
23. Reckers L, Fagundes D, Cohen M, Raymundo J, Moreira M, Paiva V. Effects of different preservation temperatures and periods menisci cellularity in rabbits. *Acta Cir Bras*. 2005;20(6):428-32.
24. Verdonk R, Kohn D. Harvest and conservation of meniscal allografts. *Scand J Med Sci Sport*. 1999;9(3):158-9.
25. Aagaard H, Verdonk R. Function of the meniscus and consequences of meniscal resection. *Scand J Med Sci Sports*. 1999;9(3):134-40.
26. Bolson J, Schossler W, Machado G, Zembrzuski B. Pino ósseo homólogo conservado em glicerina a 98 por cento e hemicerclagem com fio poliglactina 910 na osteossíntese umeral de pombos domésticos. *Ciênc Rural*. 2008;38(7):1925-31.
27. Vilela L, Del Carlo R, Silva J, Matta S, Rodrigues M, Reis A. Avaliação das fibras colágenas de meniscos frescos e preservados em glicerina: estudo experimental em coelhos (*Oryctolagus cuniculus*). *Pesq Vet Bras*. 2010;30(4):321-7.
28. Freitas S, Dória R, Mendonça F, Camargo L, Presser C, Santos M, et al. Avaliação morfológica e por imagem radiográfica da matriz óssea mineralizada heteróloga fragmentada e metilmetacrilato preservados em glicerina para reparação de falhas ósseas em tíbias de coelhos. *Pesq Vet Bras*. 2013;33(6):765-70.
29. Moreira R, Dória R, Camargo L, Santos M, Minto B, De Nardi A, et al. Aspecto radiológico e macroscópico de matriz óssea mineralizada heteróloga fragmentada e polimetilmetacrilato autoclavados em falha óssea de tíbia de coelho. *Pesq Vet Bras*. 2014;34(2):173-8.
30. Freitas S, Dória R, Mendonça F, Evêncio N, Camargo L. Aspecto radiológico de heteroenxerto ósseo cortical fragmentado na reparação de falhas ósseas em coelhos. *Rev Bras Ciênc Vet*. 2008;15(3):107-10.
31. Freitas S, Dória R, Mendonça F, Santos M, Moreira R., Simões R, et al. Tomografia computadorizada da matriz óssea mineralizada heteróloga fragmentada e metilmetacrilato na reparação de falhas ósseas. *Arq Bras Med Vet Zootec*. 2012; 64(6):1547-54.