

Melanoma maligno cutáneo con metástasis sistémica en una hembra de tigre de bengala blanca (*Panthera tigris tigris*)*

Gustavo Adolfo González González¹ / Hedlly Vanessa Centeno Aldana²

Resumen

La presencia del melanoma maligno cutáneo en felinos exóticos está pobremente reportada. Una hembra de tigre de Bengala blanca (*Panthera tigris tigris*), de 6 años, no castrada, solitaria y viviendo en un ambiente adecuado, fue evaluada por la presencia de una masa cerca del ojo izquierdo. La histopatología de la biopsia remitida mostró la presencia de melanocitos con características anaplásicas (pleomorfismo, citomegalia, cariomegalia, binucleación), área hemorrágica y foco inflamatorio fibrinoso. El diagnóstico histopatológico fue melanoma maligno. Dos meses después del diagnóstico, la tigresa manifestó un deterioro considerable con pérdida de peso y presencia de una masa redonda en el cuello. En aquel momento, por su tamaño, el melanoma obstruía totalmente la visión. Con base en esto, y por razones humanitarias, el animal fue eutanasiado. Al momento de la necropsia, se observó metástasis en pulmones, pleura y riñones. Este caso evidencia la importancia de dar a conocer la presentación de melanomas en especies poco reportadas.

Palabras clave: melanoma maligno cutáneo, *Panthera tigris*, neoplasia, metástasis, felinos exóticos.

Cutaneous Malignant Melanoma with Systemic Metastasis in a Female White Bengal Tiger (*Panthera tigris tigris*)

Abstract

The occurrence of cutaneous malignant melanoma in exotic felids is poorly reported. A 6-year-old, unneutered, solitary, female white Bengal tiger (*Panthera tigris tigris*), living in a suitable environment, was evaluated for the presence of a mass near the left eye. Histopathology of the referred biopsy showed the presence of melanocytes with anaplastic features (pleomorphism, cytomegaly, karyomegaly, binucleation), hemorrhagic area and fibrinous inflammatory focus. The histopathological diagnosis was malignant melanoma. Two months after diagnosis, the tigress manifested considerable deterioration with weight loss and the presence of a round mass on the neck. At that time, because of its size, the melanoma totally obstructed vision. Based on this, and for humane reasons, the animal was euthanized. At the time of necropsy, metastasis was observed in the lungs, pleura and kidneys. This case demonstrates the importance of raising awareness of melanomas in underreported species.

Keywords: cutaneous malignant melanoma, *Panthera tigris*, neoplasia, metastasis, exotic felines.

* Estudio de caso

1 Clínica particular de animales silvestres en cautiverio.

✉ dacktari@hotmail.com

🌐 <https://orcid.org/0000-0001-9917-4198>

2 Candidata a MSc. Maestría en ciencia animal, Facultad de Medicina Veterinaria y Zootecnia, Escuela de Estudios de Posgrado, USAC.

✉ vanessacentenoaldana@gmail.com

🌐 <https://orcid.org/0000-0003-2265-7735>

Cómo citar este artículo: González-González GA, Centeno Aldana V. Melanoma maligno cutáneo con metástasis sistémica en una hembra de tigre de bengala blanca (*Panthera tigris tigris*). Rev Med Vet. 2021;(43): 81-86. <https://doi.org/10.19052/mv.vol1.iss43.8>

INTRODUCCIÓN

La presencia de melanoma maligno cutáneo en felinos exóticos está pobremente reportada (14). Un estudio conducido por Madsen y colaboradores (8), que tuvo su curso de septiembre del 2013 a febrero del 2015, y que incluyó treinta parques zoológicos en Francia y revisión literaria de casos en animales silvestres, demostró una prevalencia del 42,1 % de presencia de tumores en carnívoros. En ninguno de los casos el tumor encontrado fue un melanoma. Una situación similar se dio en un estudio realizado del año 2004 al 2013, el cual comprendió la revisión patológica de 38 casos de felinos silvestres cautivos remitidos por zoológicos de Alemania (7). En el año 2020, Harrison y colaboradores (5), publicaron un estudio retrospectivo (que abarcaba de 1932 a 2018) de todos los casos reportados de felinos no domésticos afectados por neoplasias. El estudio recolectó un total de 451 casos de felinos, que representaron 21 especies diferentes, en las cuales las neoplasias más comunes fueron carcinoma mamario, adenocarcinoma mamario, leiomioma, carcinoma de células escamosas y linfoma. Nuevamente, no se confirmó ningún caso de melanoma.

Son pocos los casos reportados de melanoma en felinos exóticos. Los pocos reportes se refieren a un caso de melanoma maligno reportado en una hembra de tigre blanca (*Panthera tigris*) por Rao y colaboradores, en 1991 (10); dos casos presentados en leones africanos (*Panthera leo*); uno reportado en 2012 por Cagnini y colaboradores (1), quienes describieron un melanoma ocular, y otro caso reportado por Steeil y colaboradores en el 2013 (11), de un melanoma maligno cutáneo tratado satisfactoriamente con una combinación de radio e inmunoterapia. Finalmente, en el año 2020 se reportó un caso de una tigresa Siberiana (*Panthera tigris altaica*) con metástasis a pulmones y bazo (3).

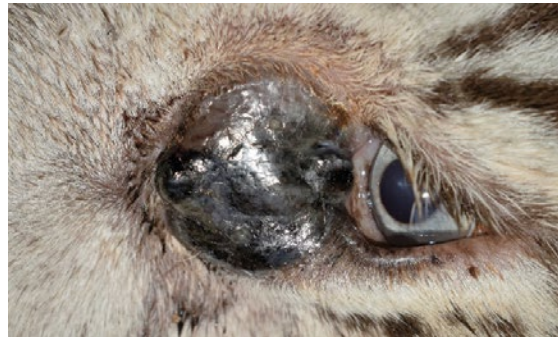El presente reporte describe el caso de un melanoma maligno con metástasis en una hembra de tigre de Bengala blanca (*Panthera tigris tigris*).

REPORTE DEL CASO

Una hembra de tigre de Bengala blanca (*Panthera tigris tigris*), de 6 años, no castrada, solitaria y viviendo en un ambiente adecuado, fue evaluada por la presencia de una masa cerca del ojo izquierdo. Fue inmovilizada con xilacina (0,8mg/kg IM; Xilazil® Chinfield, Buenos Aires, Argentina) y ketamina (2,5mg/kg IM; Ketamine 10 % inj® Dutch Farm International BV, Nederhorst den Berg, Holanda). El examen físico reveló la presencia de una masa de 10 cms de diámetro, firme, redonda, lisa, no ulcerada, y de pigmentación oscura (figura 1). Considerando que dicha masa podría ser neoplásica, se tomó una biopsia por medio de aguja estéril de biopsia (Biopsy-punch® 3mm, redonda Kruuse, Langeskov, Dinamarca). La muestra tomada fue fijada en formol buferizado al 10 %, para ser remitida al laboratorio de patología. El resto del examen físico se encontró dentro de los parámetros normales. Se tomaron muestras sanguíneas para análisis hematológico y bioquímica sanguínea, exámenes que estuvieron en los límites normales. Al final del procedimiento, los efectos de la xilacina fueron contrarrestados con el uso de yohimbina (0,125mg/kg intravenoso; Yohimibine Vet®, Argentina). La histopatología de la biopsia remitida mostró la presencia de melanocitos con características anaplásicas (pleomorfismo, citomegalia, cariomegalia, binucleación), área hemorrágica y foco inflamatorio fibrinoso. El diagnóstico histopatológico fue melanoma maligno.

Se explicó la situación al propietario, indicándole inicialmente que deberían realizarse más exámenes complementarios para determinar si existía o no metástasis. Además, se le plantearon las opciones terapéuticas, las cuales podrían consistir en quimioterapia, radioterapia e inmunoterapia por medio de la vacuna contra el melanoma de uso en perros (11,17). Lamentablemente, el propietario prefirió esperar y dos meses después del diagnóstico, la tigresa manifestó un deterioro considerable con pérdida de peso, presencia de una masa de gran tamaño, redonda y ulcerada en el cuello (figura 2 y 4).

Figura 1. Masa observada en la evaluación inicial



Fuente: elaboración propia

Figura 2. Masa en el cuello. Vista dorsal y lateral



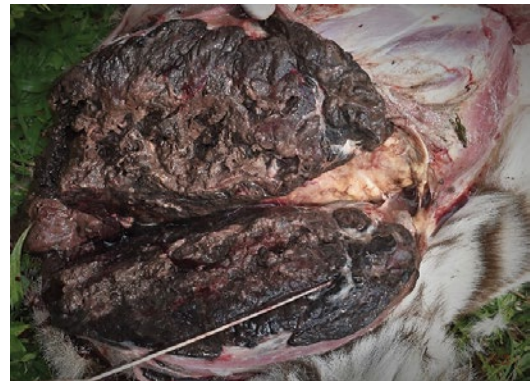Nótese la ulceración en la piel y el gran tamaño de la masa
Fuente: elaboración propia

Figura 3. Crecimiento del melanoma obstruyendo el ojo cercano



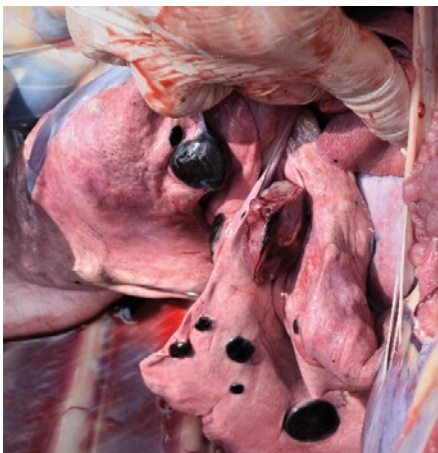Fuente: elaboración propia

Figura 4. Corte de masa en el cuello, producto de metástasis
La masa se encontraba a nivel subcutáneo



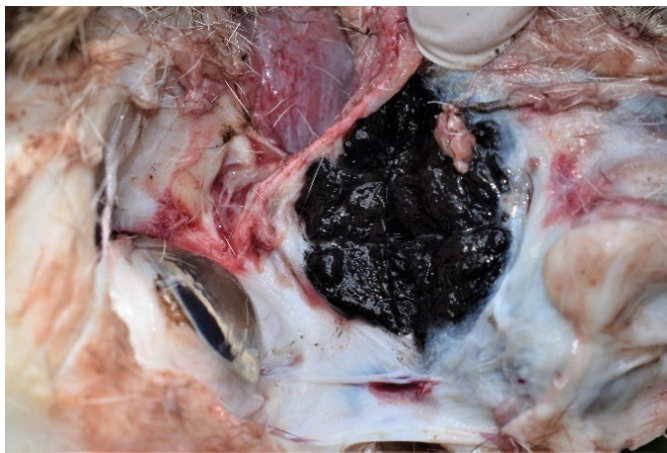
Fuente: elaboración propia

Figura 5. Metástasis a pulmones



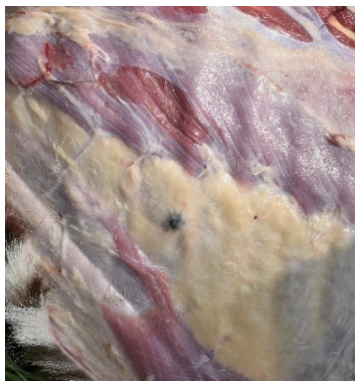Fuente: elaboración propia

Figura 6. Corte interno del melanoma inicial, sin afectar el ojo



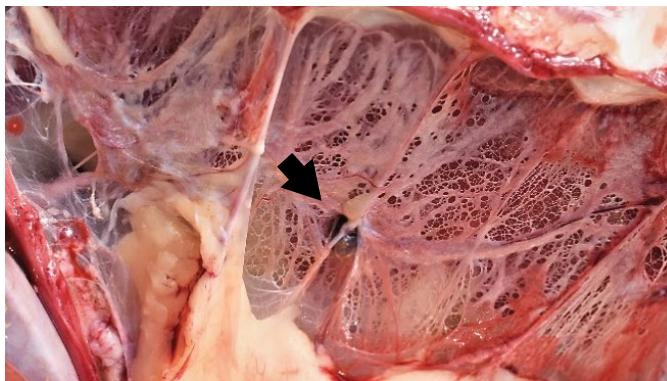
Fuente: elaboración propia

Figura 7. Melanoma (pequeño) en tejido subcutáneo



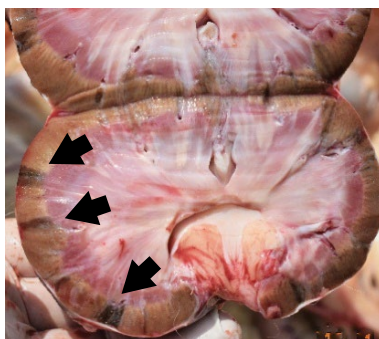
Fuente: elaboración propia

Figura 8. Metástasis en pleura (flecha)



Fuente: elaboración propia

Figura 9. Metástasis a riñón (flechas)



Fuente: elaboración propia

Asimismo, aumentó el tamaño del melanoma, pues llegó a obstruir totalmente el ojo izquierdo (figura 3 y 6). Con base en esto, y por razones humanitarias, el animal fue eutanasiado. Al momento de la necropsia se observó metástasis en los pulmones (figura 5), el tejido subcutáneo del área torácica (figura 7), la pleura (figura 8) y los riñones (figura 9).

DISCUSIÓN

El melanoma maligno es común en perros, poco común en otras especies domésticas y raro en gatos. La mayoría de las veces en perros, este tumor se presenta en la boca y la unión mucocutáneo, mientras que en gatos se presenta mayormente en la piel, especialmente en la cabeza, como lo fue en este caso (4, 13). Estos tumores crecen rápidamente y pueden ser fatales. Generalmente son detectados tardíamente, cuando la escisión es pobremente curativa y la metástasis ha ocurrido, proceso que se da por la vía de los nódulos linfáticos a nódulos linfáticos regionales, y de ahí a pulmones u otros órganos (4, 13).

La presentación de melanoma en otras especies es poco común, pero se reportan casos en ganado bovino, suino, alpacas y ovejas. Los reportes en animales silvestres y exóticos son aún menos comunes, de modo que se da noticia de un caso en un ferret (*Mustela putorius furo*) (15,13), y algunos casos en aves —especialmente en aves psitácidas— (12), aunque se menciona que es muy común en pingüinos (2). Existe un reporte que describe el tratamiento por radioterapia en un erizo menor Tenrec (*Echinops telfairi*) (6) y un caso reportado en nutria europea (*Lutra lutra*) (16).

Independientemente de si esta neoplasia es iniciada por carcinógenos químicos o luz ultravioleta, en todas las especies los melanomas comparten una biología similar, en el sentido de que con frecuencia se repiten y predisponen la metástasis al nódulo linfático regional (13).

El melanoma puede variar considerablemente en apariencia, independientemente del sitio en el que se sitúe, y puede ser de coloración variada pudiendo esta incluir colores como gris, marrón, negro, rojo o incluso azul

oscuro (13). La pigmentación no es una característica específica, porque otras lesiones neoplásicas pueden ser similares fenotípicamente. El melanoma varía en tamaño, pero la mayoría se encuentran dentro del rango de uno y tres cm. (13). La metástasis varía y va desde lesiones primarias locales, masas tumorales, a metástasis ampliamente difundidas. Los tumores individuales varían de un mm a varios centímetros de diámetro. La pigmentación es variable, pero, a menudo, las masas son negras (13).

CONCLUSIÓN

Los melanomas malignos cutáneos presentados en felinos silvestres y, sobre todo, los pertenecientes al género *Panthera* (9) deberán ser considerados como parte del diagnóstico diferencial ante cualquier tumor que se presente. La prontitud en el diagnóstico será clave para el tratamiento, el cual podrá incluir las modalidades actuales (radiación, quimioterapia e inmunoterapia) considerando la pronta diseminación metastásica de estos tumores, tal y como sucedió en el caso presentado en este reporte. Es necesaria la investigación de las modificaciones genéticas o epigenéticas que conducen al desarrollo de melanomas en felinos cautivos, y también se debe considerar si la coloración blanca podría ser un factor que conlleve al desarrollo de estos tumores, dada la endogamia de esta variedad de tigre (18).

REFERENCIAS

1. Cagnini D, Salgado BS, Linardi JL, Grandi F, Rocha RM, Rocha NS et al. Ocular Melanoma and Mammary Mucinous Carcinoma in an African Lion. BMC Vet Res. 2012;8(176). Disponible en: <https://doi.org/10.1186/1746-6148-8-176>
2. Duncan A, Smedley R, Anthony S, Garner M. Malignant Melanoma in the Penguin: Characterization of the Clinical, Histologic, and Immunohistochemical Features of Malignant Melanoma in 10 Individuals from Three Species of Penguin. Jour Zoo Wild Med. 2014;45(3): 534-549. Disponible en: <https://doi.org/10.1638/2013-0207R1.1>

3. Eckstein C, Tinoco HP, Coelho CM, Lima PA, Rocha CVA, Santos RL. Cutaneous Metastatic Melanoma in a Siberian Tiger (*Panthera tigris altaica*) - Case Report. *Arq Bras Med Vet Zootec.* 2020;72(3). Disponible en: <https://doi.org/10.1590/1678-4162-10319>
4. Goldschmidt K, Goldschmidt M. Epithelial and Melanocytic Tumors of the Skin. En: Meuten D. (ed.). *Tumors in Domestic Animals* (5th ed.). Ames, Iowa: John Wiley & Sons Inc.; 2017. pp. 88-141.
5. Harrison T et al. Neoplasia and Cats: an Evaluation of Risk Factors from Published and Retrospective Cases of Non-Domestic Felid Cancer. *Proceedings of the 52nd American Association of Zoo Veterinarians Conference. 2020 September 20- 24.* White Oak Road, Yulee, FL, USA.
6. Harrison T, Dominguez P, Hanzlik K, Sikarskie JG, Agnew D, Bergin I et al. Treatment of an Amelanotic Melanoma Using Radiation Therapy in a Lesser Madagascar Hedgehog Tenrec (*Echinops telfairi*). *Jour Zoo Wil Med.* 2010;41(1): 152-157. Disponible en: <https://pubmed.ncbi.nlm.nih.gov/20722271/>
7. Junginger J, Hansmann F, Herder V, Lehmbecker A, Peters M, Beyerbach M, et al. Pathology in Captive Wild Felids at German Zoological Gardens. *Plos One.* 2015;10(6): e0130573. Disponible en: <https://doi.org/10.1371/journal.pone.0130573>
8. Madsen T, Arnal A, Vittecoq M, Bernex F, Abadie J, Labrut S et al. Cancer Prevalence and Etiology in Wild and Captive Animals. En: Ujvari B, Roche B, Thomas F (eds.). *Ecology and Evolution of Cancer* (1st ed.). USA: Academic Press; 2017. pp.11-46. Disponible en: <https://www.sciencedirect.com/science/article/pii/B9780128043103000028>
9. Moresko A, Muñoz K, Gutiérrez F, Arias-Bernal L, Yarto-Jaramillo E, Teixeira R et al. Taxonomic Distribution of Neoplasia Among Non-Domestic Felid Species Under Managed Care. *Animals.* 2020;10(12). Disponible en: <https://www.mdpi.com/2076-2615/10/12/2376#>
10. Rao AT, Acharjyo LN, Mohanty AK. Malignant Melanoma in a White Tiger. *Indian J Vet Path.* 1991;15: 113-114.
11. Steeil J, Schumacher J, Baine K, Ramsay EC, Sura P, Hodshon P et al. Diagnosis and Treatment of a Dermal Malignant Melanoma in an African Lion (*Panthera leo*). *Jou Zoo Wild Med.* 2013;44(3): 721-727. Disponible en: <https://doi.org/10.1638/2013-0023R2.1>
12. Schmidt R, Reavill D, Phalen D. *Pathology of Pet and Aviary Birds* (1st ed.). Iowa, USA: Iowa State Press; 2003.
13. Smith H, Goldschmidt M, Mcmanus PA. Comparative Review of Melanocytic Neoplasms. *Vet Pathol.* 2002;39(6): 651-678. Disponible en: <https://doi.org/10.1354%2Fvp.39-6-651>
14. Terio KA, McAloose D, Mitchell E. *Felidae*. En: Terio K, McAloose D, Leger J. (eds.) *Pathology of Wildlife and Zoo Animals* (1st ed.). United Kingdom: Elsevier; 2018. p. 263-285.
15. Tunev S, Wells M. Cutaneous Melanoma in a Ferret (*Mustela putorius furo*). *Vet Pathol.* 2002;39(1): 141-143. Disponible en: <https://doi.org/10.1354%2Fvp.39-1-141>
16. Weber H, Mecklenburg L. Malignant Melanoma in a Eurasian Otter (*Lutra lutra*). *Journal of Zoo and Wildlife Medicine.* 2000; 31(1): 87-90. Disponible en: [https://doi.org/10.1638/1042-7260\(2000\)031\[0087:MMIAEO\]2.0.CO;2](https://doi.org/10.1638/1042-7260(2000)031[0087:MMIAEO]2.0.CO;2)
17. Wilson-Robles H. Canine Melanoma Vaccine. *Clinician's Brief.* Disponible en: <https://www.cliniciansbrief.com/search?q=Melanoma>
18. Xu X, Dong G, Hu X, Miao L, Zhang X, Zhang D et al. The Genetic Basis of White Tigers. *Curr Bio.* 2013;23(11): 1031-1035. Disponible en: <https://doi.org/10.1016/j.cub.2013.04.054>