

Injerto óseo en bloque usando como donante torus mandibular. Reporte de caso

Block bone graft using torus mandibularis as a donor. Case report

Oswaldo Cantillo Pallares¹, Guido Benedetti Angulo², Miguel Simancas Pallares³

Resumen

Actualmente los materiales empleados para regeneración a través de injertos óseos están basados en compuestos sintéticos con propiedades en ocasiones poco predecibles para los pacientes. Los torus son exostosis óseas de etiología desconocida y pueden ser utilizados como injertos óseos con resultados clínicos exitosos. Así, el objetivo de este reporte de caso es describir la técnica quirúrgica de injerto óseo en bloque utilizando como donante torus mandibulares. Los resultados clínicos a 8 semanas postoperatorias evidenciaron tejidos en cicatrización y pocas molestias referidas por el paciente. Los injertos óseos provenientes de torus mandibulares son técnicas quirúrgicas de mediana complejidad que pueden ser empleados y permiten la obtención de resultados clínicos similares a los de otros materiales.

Palabras clave: exostosis, cirugía bucal, injerto óseo.

¹ Odontólogo. Especialista en Cirugía Maxilofacial. Profesor titular, Departamento de Medicina oral y cirugía, Unidad de Implantes Dentales, Facultad de Odontología. Universidad de Cartagena (Colombia).

² Odontólogo. Especialista en Perioprótesis. Profesor asociado, Departamento de Medicina oral y cirugía, Unidad de Implantes Dentales, Facultad de Odontología. Universidad de Cartagena (Colombia).

³ Odontólogo. M.Sc. Epidemiología Clínica. Profesor auxiliar, Departamento de Investigación, Unidad de Implantes Dentales, Facultad de Odontología. Universidad de Cartagena (Colombia).

Correspondencia: Miguel Simancas Pallares. Unidad de Implantes Dentales. Facultad de Odontología. Campus Ciencias de la Salud, Zaragocilla. Universidad de Cartagena. Teléfono: +57 (5) 6698172. Ext: 102. Cartagena de Indias (Bolívar, Colombia). msimancasp@unicartagena.edu.co

Fecha de recepción: 14 de febrero de 2014
Fecha de aceptación: 21 de abril de 2014


Vol. 30, N° 2, 2014
ISSN 0120-5552

<http://dx.doi.org/10.14482/sun.30.1.4309>

Abstract

Currently the materials used for bone regeneration are based on synthetic compounds with unpredictable properties for patients. Tori are defined as bone exostoses of unknown etiology and can be used as bone grafts with successful clinical outcomes. Thus, the objective of this case report is to describe the surgical technique of a block bone graft using as a donor torus mandibularis. After 8 weeks of surgery patient showed a healing tissue and minimal discomfort. Regarding this, block bone grafts with mandibular torus is a surgical technique with average complexity that can be employed obtaining similar clinical results to that of other materials.

Key words: exostoses, oral surgery, bone graft.

INTRODUCCIÓN

Los pacientes con edentulismo de largo tiempo de evolución frecuentemente padecen pérdida de altura y espesor óseo para la consecuente oseointegración exitosa de implantes dentales como una solución funcional y estética. Esto es especialmente evidente en regiones posteriores del maxilar inferior. Así, estas situaciones a menudo requieren injertos óseos previo a la implantación (1, 2).

Estos injertos pueden ser autólogos o heterólogos; presentan propiedades particulares y ofrecen múltiples ventajas para su integración con el hueso receptor (3). Los autólogos pueden ser utilizados en técnica de bloque, particulados o una combinación entre estos. Aquellos utilizados en bloque pueden ser fijados con tornillos o implantes dentales (4). También pueden ser de recolección intra- o extra oral. Así, diversos estudios señalan que los injertos óseos intramembranosos recolectados intraoralmente, en comparación con los recolectados extraoralmente, evidencian mínima reabsorción, vascularización intensificada y mejor incorporación al sitio receptor (5).

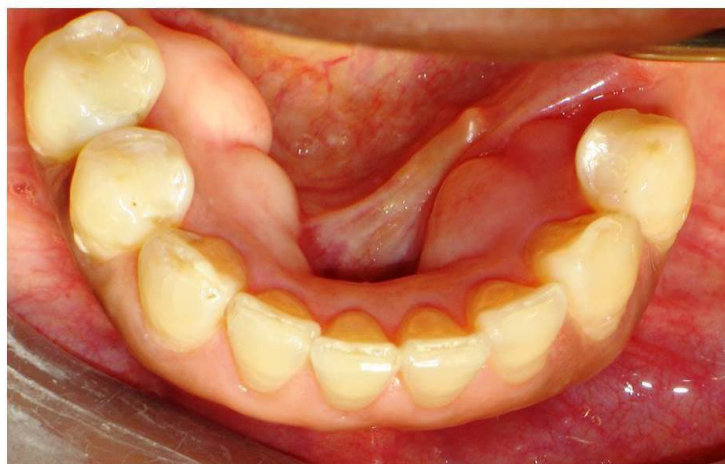Teniendo en cuenta esto, recientemente se propuso la recolección de hueso autólogo a

partir de torus mandibulares. Actualmente no se cuenta con suficiente evidencia histológica que soporte el potencial de estos injertos para mantener su vitalidad en el sitio receptor; esto debido a que los injertos corticales tienen actividad osteogénica y revascularización disminuidas (6). No obstante, algunos autores sugieren su utilización debido a la facilidad para su consecución y resultados promisorios (7, 8).

En este sentido, el objetivo de este reporte de caso es describir la técnica quirúrgica de injerto en bloque autólogo utilizando como donante torus mandibular.

OBSERVACIÓN CLÍNICA

Paciente femenina de 51 años de edad sin antecedentes de relevancia al caso y consulta por inconformidad funcional y estética. Al examen intraoral presenta zonas edéntulas con extensión de órganos dentarios (OD) 35 a 37 y 46-47. Al examen clínico se denota reborde alveolar disminuido en sentido vestibulo-lingual (VL) bilateral. Adicionalmente, se observan torus mandibulares multilobulados bilaterales en zona de OD 34 a 32 y 43 a 45 (figura 1). Radiográficamente no se observan alteraciones de la calidad ósea y/o estructuras relacionadas.



Fuente: propia de los autores.

Figura 1. Aspecto clínico intraoral de los torus mandibulares multilobulados bilaterales

En este sentido, se instauró como plan de tratamiento: fase higiénica, cirugía de colocación de implantes para rehabilitar zona de OD 35 a 37 y 46-47; sin embargo, debido a la insuficiencia ósea, se propone previamente injerto en bloque, tomando como donante los torus mandibulares. Así pues, la paciente aceptó el plan de tratamiento, sus riesgos y posibles complicaciones firmando un consentimiento informado.

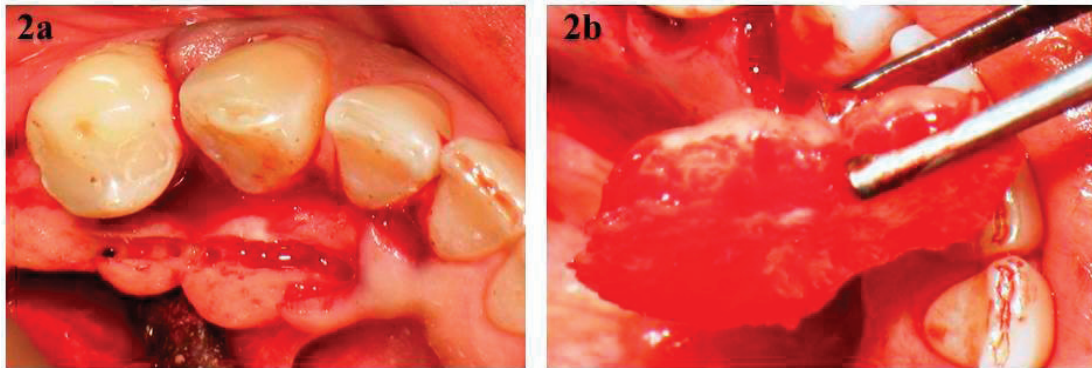
Se ordenaron exámenes de laboratorio (glicemia en ayunas, tiempo de protrombina, tiempo parcial de tromboplastina y hemograma completo), en los cuales no se encontraron alteraciones.

Procedimiento quirúrgico

Se anestesió utilizando técnica troncular mandibular y completando con infiltrativa supraperióstica empleando lidocaína 2% con epinefrina 1:100.000 (2% Xylocaine DENTAL – Dentsply Pharmaceutical York, PA, USA). Posteriormente, con hoja de bisturí n°15 en mango Bard-Parker n°3 se hizo incisión intrasulcular,

respetando el contorno gingival desde OD 34 a 32 y 42 a 45 por lingual; se levantó colgajo a espesor total, exponiendo así los torus mandibulares. Adicionalmente, y para preparar la zona receptora, se realizó incisión crestal con extensión distal y levantamiento de colgajo a espesor total. Terminadas las incisiones, se procedió a recolección de 3cc de sangre venosa para su utilización en la preparación de injerto con β fosfato tricálcico (β -TCP).

Una vez obtenidos los colgajos, se inició la preparación de los tejidos donantes. Con fresa Zekrya se procedió a perforar a 2 mm de profundidad los torus y su posterior sección y desprendimiento con cincel y martillo. Este procedimiento se hizo para los torus en las dos hemiarcadas (figura 2). Así, los torus de la hemiarcada derecha fueron donantes para la zona edéntula izquierda, y viceversa. Lo anterior debido a que la extensión de los sitios donantes fue correspondiente a la necesidad de las zonas receptoras en hemiarcadas contrarias. La zona donante se suturó con técnica transpapilar utilizando Vycril 4-0 (VILET II, Riverpoint Medical, Portland, OR, USA).

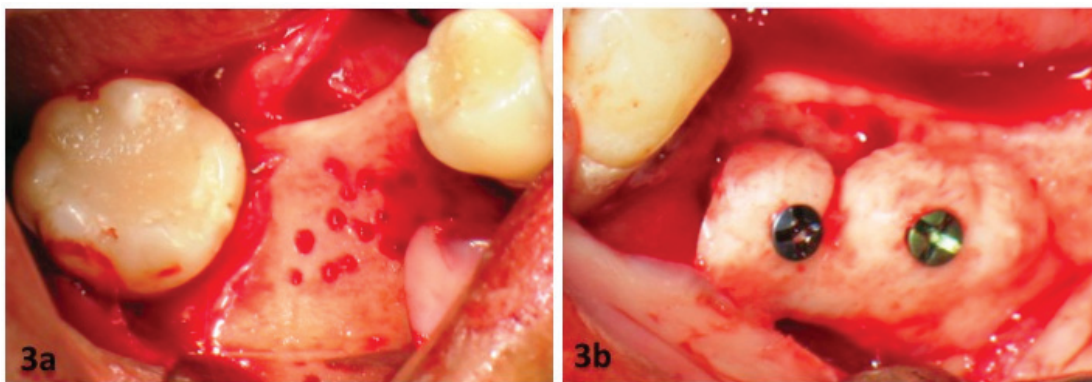


Fuente: propia de los autores.

Figura 2. 2a muestra la sección hecha a los torus con fresa Zekrya y posteriormente obtenida con cincel y martillo (2b)

Una vez hecho esto, la cortical vestibular de las zonas receptoras se perforó con fresa redonda de diamante n° 2 y fijación del injerto con tornillos de titanio con especificaciones: 1,2 mm de diámetro y 9 mm de longitud (Ortopédica del Caribe LTDA–ORCA–Cartagena de Indias, Bolívar, Colombia) en cada zona receptora (9, 10) (figura 3). Posteriormente en esta zona se agregó injerto con β -TCP con

tamaño de partícula 50-500 μ (Synthograft – BICON Dental Implants™, Boston, MA, USA). Adicionalmente se fijó membrana de colágeno reabsorbible (BICON Dental Implants™, Boston, MA, USA) de acuerdo con la forma del sitio receptor. Esta zona se suturó con técnica continua utilizando Vycril 4-0 (VILET II – Riverpoint Medical, Portland, OR, USA).

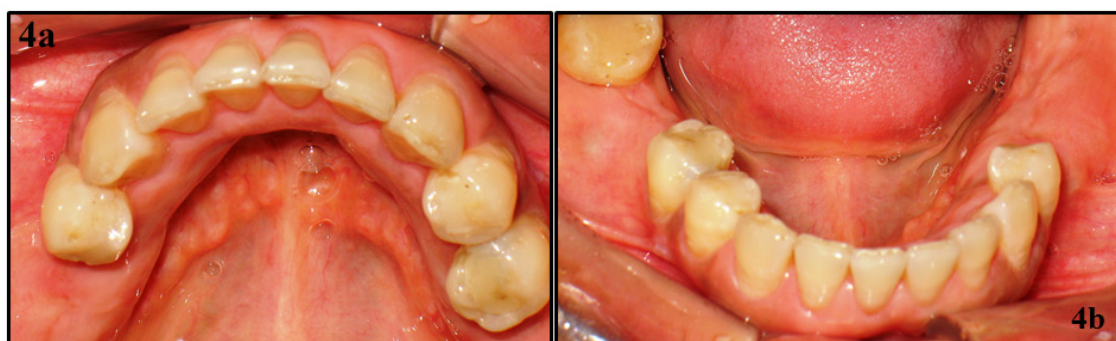

Fuente: propia de los autores.

Figura 3. 3a muestra la perforación hecha a la cortical del sitio receptor con fresas redondas. 3b muestra la fijación con tornillos de titanio de los torus en el sitio receptor previamente perforado.

Finalmente se prescribieron antibióticos (Clindamicina. Cápsulas 300 mg, n° 28), analgésicos (Nimesulide. Tabletas 100 mg, n° 6) y se describieron las indicaciones postoperatorias de cuidado personal.

Los resultados clínicos a 8 semanas postoperatorias evidenciaron tejidos en cicatrización y molestias referidas por el paciente dentro de los parámetros de normalidad (figura 4).



Fuente: propia de los autores.

Figura 4. Tejidos cicatrizados 8 semanas después del procedimiento quirúrgico. 4a: se denota tabla ósea lingual sin torus y completamente cicatrizados. 4b: zonas receptoras completamente cicatrizadas y sin signos de inflamación o infección.

DISCUSIÓN

Los torus son exostosis óseas compuestas de hueso cortical denso y cubierto de una mucosa delgada pobremente vascularizada. En el maxilar inferior usualmente se localizan por encima de la línea milohioidea y a nivel de premolares inferiores se extienden hasta los caninos, y presentan una tasa de crecimiento lenta (11). Poca evidencia científica describe la utilización de torus como alternativa para la realización de injertos óseos, ya que los materiales más empleados son hidroxapatita, β fosfato tricálcico, entre otros (12).

Ganz reportó en 1997 la utilización de torus mandibular (TM) como donante para injertos óseos preimplantares. Concluyó que esta técnica ofrece beneficios sustanciales para el odontólogo y para el paciente. Asimismo, que la utilización del TM reduce la morbilidad

comparada con utilización de otros sitios donantes, como cresta ilíaca y bóveda craneal. Sin embargo, reduce su aplicabilidad debido a la escasa frecuencia del torus. No obstante, algunos estudios regionales describen prevalencia de 60 %; lo que hace pensar que esta técnica puede extender su uso y reducir incluso costos derivados de los materiales a los pacientes (13, 14).

Asimismo, en 2006 Proussaefs reportó la utilización de TM como donante para injerto en bloque. Evidenció que pasados seis meses de la colocación del injerto se tuvo una reabsorción de 13 %. Los estudios tomográficos revelaron 4.33 mm de aumento utilizando esta técnica. En este sentido, concluyó que esta técnica ofrece tasas de reabsorción similares a injertos provenientes de otros sitios de la cavidad oral y que estos injertos tienen alto potencial de mantener su vitalidad después de su integración (12).

Por otro lado, las complicaciones derivadas de este tipo de intervenciones pueden incluir: laceración de tejidos blandos, movilización del injerto y perforación de la mucosa que recubre el injerto. No obstante la tasa de presentación de este tipo de eventos es baja en comparación con la morbilidad que se produce después de la cirugía de injerto usando como donante sínfisis mentoniana, rama mandibular, calota craneal o cresta ilíaca (15, 16). En este caso clínico no se observaron complicaciones o eventos morbilidad oral aumentada.

Teniendo en cuenta la anterior evidencia científica, los injertos provenientes de TM ofrecen una potencial fuente de tejido donante para injertos óseos. Su vitalidad se puede mantener a largo plazo y sus tasas de reabsorción pueden ser similares a otros sitios donantes y disminuyen el costo derivado de estos procedimientos a los pacientes (17). Sin embargo, son necesarios futuros estudios experimentales para estimar tasas de efectividad y costo-efectividad.

Conflicto de interés: ninguno.

Financiación: Universidad de Cartagena.

REFERENCIAS

1. Greenberg JA, Wiltz MJ, Kraut RA. Augmentation of the anterior maxilla with intraoral onlay grafts for implant placement. *Implant dentistry* 2012;21(1):21-4.
2. Zouhary KJ. Bone graft harvesting from distant sites: concepts and techniques. *Oral and maxillofacial surgery clinics of North America* 2010;22(3):301-16.
3. Schwartz-Arad D, Levin L. Intraoral autogenous block onlay bone grafting for extensive reconstruction of atrophic maxillary alveolar ridges. *Journal of periodontology* 2005;76(4):636-41.
4. Wallace S, Gellin R. Clinical evaluation of freeze-dried cancellous block allografts for ridge augmentation and implant placement in the maxilla. *Implant dentistry* 2010;19(4):272-9.
5. Accorsi-Mendonca T, Conz MB, Barros TC, de Sena LA, Soares Gde A, Granjeiro JM. Physicochemical characterization of two deproteinized bovine xenografts. *Brazilian oral research* 2008;22(1):5-10.
6. Proussaefs P, Lozada J. The use of intraorally harvested autogenous block grafts for vertical alveolar ridge augmentation: a human study. *The International journal of periodontics & restorative dentistry* 2005;25(4):351-63.
7. Hassan KS, Alagl AS, Abdel-Hady A. Torus mandibularis bone chips combined with platelet rich plasma gel for treatment of intra-bony osseous defects: clinical and radiographic evaluation. *International journal of oral and maxillofacial surgery* 2012;41(12):1519-26.
8. Moraes Junior EF, Damante CA, Araujo SR. Torus palatinus: a graft option for alveolar ridge reconstruction. *The International journal of periodontics & restorative dentistry* 2010;30(3):283-9.
9. Rompen EH, Biewer R, Vanheusden A, Zahedi S, Nusgens B. The influence of cortical perforations and of space filling with peripheral blood on the kinetics of guided bone generation. A comparative histometric study in the rat. *Clinical oral implants research* 1999;10(2):85-94.
10. Lin KY, Bartlett SP, Yaremchuk MJ, Fallon M, Grossman RF, Whitaker LA. The effect of rigid fixation on the survival of onlay bone grafts: an experimental study. *Plastic and reconstructive surgery* 1990;86(3):449-56.
11. Garcia-Garcia AS, Martinez-Gonzalez JM, Gomez-Font R, Soto-Rivadeneira A, Oviedo-Roldan L. Current status of the torus palatinus and torus mandibularis. *Medicina oral, patología oral y cirugía bucal* 2010;15(2):e353-60.

12. Proussaefs P. Clinical and histologic evaluation of the use of mandibular tori as donor site for mandibular block autografts: report of three cases. *The International journal of periodontics & restorative dentistry* 2006;26(1):43-51.
13. Ganz SD. Mandibular tori as a source for onlay bone graft augmentation: a surgical procedure. *Practical periodontics and aesthetic dentistry : PPAD* 1997;9(9):973-82; quiz 84.
14. Jiménez M, Puello E. Prevalencia de torus palatino y mandibular en los pacientes que sistieron a las clínicas de la Facultad de Odontología de la Universidad de Cartagena durante el periodo 1995-2004. *Revista de la Federación Odontológica Colombiana* 2007;217(1):7-19.
15. Jun JH, Peacock Z, Pogrel MA. Alveolar ridge augmentation using lingual tori. *Journal of oral and maxillofacial surgery : official journal of the American Association of Oral and Maxillofacial Surgeons* 2010;68(11):2906-8.
16. Barker D, Walls AW, Meechan JG. Ridge augmentation using mandibular tori. *British dental journal* 2001;190(9):474-6.
17. Rachana C, Sridhar N, Rangan AV, Rajani V. Horizontal ridge augmentation using a combination approach. *Journal of Indian Society of Periodontology* 2012;16(3):446-50.